Dr. Julian Schmoeckel, OÄ Dr. Ruth M. Santamaría Sanchez, Prof. Dr. Christian H. Splieth

Stahlkronen in der Kinderzahnheilkunde: Veraltet oder innovativ?

FACHBEITRAG In Deutschland stellt Karies im Milchgebiss trotz des Kariesrückgangs immer noch ein relevantes epidemiologisches Problem dar, insbesondere da der Sanierungsgrad mit circa 50 Prozent bei Kindern viel zu gering ist (DAJ 2010). Karies im Milchgebiss sollte therapiert werden – wann, wie und wodurch erörtert der folgende Beitrag.

Zurzeit erfolgt die Restauration kariöser Milchzähne meist mithilfe plastischer Materialien. Kompositmaterialien im Seitenzahnbereich kommen bei einer häufig weiter bestehenden Kariesaktivität oder fehlender Zuzahlungsbereitschaft nicht immer infrage. Mehrflächige Füllungen aus Glasionomerzement können zudem bestenfalls als Provisorium angesehen werden (Qvist et al. 2004).
Deshalb sollten mehrflächig kariöse Milchzähne für Erhalt bis zu ihrer physiologischen Exfoliation ohne Zweitbehandlungen mithilfe konfektionierter Kronen wiederhergestellt werden, denn nur Stahlkronenversorgungen können dies zuverlässig gewährleisten (Innes et al. 2015).

Stahlkronen

Zurzeit verwendete konfektionierte Stahlkronen bestehen aus einer Legierung aus Eisen, Chrom, Nickel sowie einem geringen Prozentsatz an Magnesium, Silizium, Phosphor und Schwefel. Die Stahlkronen sind in verschiedenen Größen (2 bis 7) für alle Milchmolaren verfügbar (Abb. 1).

Es existieren unter anderem folgende Arten von Stahlkronen:

- *nicht präkonfektionierte Stahlkronen* (Denovo, Baldwin Park, CA; 3M ESPE, St. Paul, MN),
- *präkonfektionierte Stahlkronen* (3M ESPE „ION“, St. Paul, MN und Hu-Friedy „Pedo Crowns“ Chicago, IL) und
- *verblendete Stahlkronen* (NuSmile, Houston, TX; Kinder Krowns, St. Louis Park, MN; Cheng Crowns, Exton, PA).

Viele Studien zeigen, dass die Überlebensrate konfektionierter Stahlkronen bei Milchmolaren im Vergleich zu Füllungen deutlich höher ist. Damit weisen Stahlkronen bei der Restauration größerer kariöser Läsionen an Milchmolaren eine deutlich bessere klinische Wirksamkeit auf als Füllungen (Randall et al. 2000, Attari und Roberts 2006). So liegt die Verlustrate von Stahlkronen bei 2 bis 30 Prozent (Innes et al. 2011, Santamaria et al. 2014, Schüler et al. 2014) und von Füllungen bei 11 bis 88 Prozent (Qvist et al. 2004, Qvist et al. 2010). Aufgrund des überlegenen klinischen Erfolges der Stahlkronen gegenüber der Füllungstherapie zur Versorgung kariöser Milchmolaren gilt diese Restaurationsoption, insbesondere bei mehrflächigen Läsionen unter anderem bei Approximalkaries, als adäquate Therapie (Ludwig et al. 2014). Weitere Indikationen zur Versorgung mit Stahlkronen (Tab. 1) sind nach Endodontie, bei Frakturen, infraokklusalen Milchmolaren oder Zähnen mit Anomalien der Zahnform und -struktur (zum Beispiel MIH, HSPM) (Lygidakis et al. 2010).

Tabelle 1 |

Indikationen für Stahlkronen in der Kinderzahnheilkunde

- hohe Karieserfahrung und -aktivität (vgl. Abb. 2)
- geringe Compliance
- Behandlung in ITN
- mehrflächige (kariöse) Defekte
- Frakturgefahr für Füllung oder Zahn
- endodontische Behandlung
- Schmelz-/Dentinbildungsstörungen (insbes. MIH, vgl. Abb. 7)



Abb. 1: Stahlkronenset für Milchmolaren.

1003/05-16-DE

Digitale Schienentherapie der Obstruktiven Schlafapnoe

SICAT Air und **OPTI**SLEEP sind die erste 3D-Lösung, die neben der Analyse der oberen Atemwege auch die Visualisierung und schienengeführte Therapie ermöglicht – komplett digital und intuitiv:

- Direkte Visualisierung von Engstellen und vereinfachte Patientenkommunikation
- Vollständig digitale Planung und Fertigung für einen effizienteren Workflow
- Hervorragender Tragekomfort durch schlankes Schienen-Design

Mit der Kombination von SICAT Air und **OPTI**SLEEP verbessern Sie die Schlafqualität Ihrer Patienten nachhaltig – weitere Informationen auf **WWW.SICAT.DE**.

OPTISLEEP

BETTER TECHNOLOGY. BETTER SLEEP.

SICAT.

a sirona company

SICAT GMBH & CO. KG ■ BRUNNENALLEE 6 ■ 53177 BONN, GERMANY ■ INFO@SICAT.COM ■ WWW.SICAT.DE

Abb. 2: Fast jeder Zahn im OK dieses 4-jährigen Kindes weist kariöse Defekte auf und belegt ein sehr hohes Kariesrisiko. In der OK-Front (52–62) sind die kariösen Dentinläsionen bereits inaktiviert, während die approximalen Dentinläsionen im Seitenzahngebiet eher noch aktiv sind und eine Pulpabeteiligung nicht unwahrscheinlich ist.

Einflussfaktoren zur Therapieentscheidung

Vor einer Therapieentscheidung sind verschiedene Faktoren zu berücksichtigen (Tab. 2). Eine Einschätzung des Kariesrisikos beim Kind sowie der Kariesaktivität der Läsion ist essenziell. Es ist davon auszugehen, dass die prognostizierbare Haltbarkeit einer Füllung maßgeblich durch die beim Patienten vorherrschende Kariesaktivität und die Sekundärkariesrate beeinflusst wird (Käkilehto et al. 2013). Die Milchzahnanatomie unterscheidet sich zudem substanziell vom permanenten Zahn. So sind Schmelz und Dentin nur halb so dick wie bei bleibenden Zähnen. Außerdem tragen die mikromorphologische Struktur des Dentins und das ausgedehnte Pulpakavum mit den prominenten Pulpahörnern der Milchzähne dazu bei, dass eine bakterielle Infektion der Pulpa, verglichen mit der eher langsamen Progression der Karies im bleibenden Gebiss, schon nach relativ kurzer Zeit auftritt. Bei Approximalkaries im Milchgebiss muss aufgrund der erwähnten geringen Schmelz-Dentin-Schicht stets an eine mögliche Pulpabeteiligung gedacht werden (Kassa et al. 2009). Ein Röntgenbild ist dafür meistens sehr hilfreich. Außerdem ist die Kariesprogressionsrate im Schmelz bei Milchmolaren mehr als doppelt so hoch wie bei den ersten bleibenden Molaren (Mejàre und Stenlund 2000).

Bei Patienten mit höherem Kariesrisiko (Abb. 2), die mehrflächige Kariesläsionen aufweisen, ist folglich die Verwendung von Stahlkronen zu empfehlen, um eine möglichst lange Haltbarkeit der Restaurationen sicherzustellen (Innes et al. 2015). Die Differenzierung von aktiver und inaktiver Dentinkaries kann entscheidend sein (Abb. 2), denn inaktivierte Dentinläsionen tragen ein geringes Risiko, zukünftig pulpale Beschwerden zu verursachen, da das kariöse Gleichgewicht wiederhergestellt ist und die Karies somit gestoppt. Bei aktiven Dentinläsionen, insbesondere bei Approximalkaries im Milchgebiss, ist das Risiko von Pulpakomplikationen stets vorhanden.

Tabelle 2

Übersicht zu Einflussfaktoren für die Art der Kariestherapie an Milchzähnen

- Alter des Kindes
- Kooperationsbereitschaft
- Therapiemodus (ambulant/ Lokalanästhesie, Sedierung, Narkose)
- zu erwartende Verweildauer des Zahnes bis zur Exfoliation
- morphologische Besonderheiten der Milchzähne
- Gebisszustand insgesamt und Notwendigkeit der Therapie an anderen Zähnen
- Größe der kariösen Läsion und Lokalisation (Zahn bzw. Zahnfläche)
- Kariesprogressionsrate
- Kariesrisiko des Kindes
- Kariesaktivität der Läsion
- Zerstörungsgrad und Pulpabeteiligung
- verfügbare Materialien/ Werkstoffe
- Kompetenz des Fachpersonals

Konventionelle Technik – Praktisches Vorgehen

Die konventionelle Applikationstechnik für Stahlkronen erfordert eine approximale und okklusale Reduktion der Zahnhartsubstanz und damit auch meist eine Lokalanästhesie.

Bei der Präparation muss der Zahnarzt alle Regeln für Kronen an permanenten Zähnen vergessen. Die Krone hält durch das Einschnappen über den bukkalen Schmelzwulst. Nach einer minimalen okklusalen Reduktion um circa 1,5 mm werden die Approximalflächen als Scheibenschliff reduziert. Alle Ecken und Kanten sollten abschließend abgerundet werden, um die Anpassung der Krone zu erleichtern (Abb. 3). Dann wird die konfektionierte Krone anhand der mesiodistalen Distanz ausgewählt (meist Kronengröße 4). Die ideale subgingivale Tiefe beträgt 1 mm.

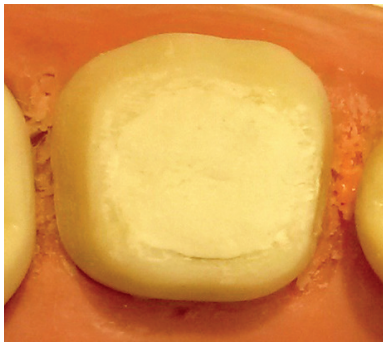

Abb. 3: Die konventionelle Stahlkronenpräparation erfordert eine okklusale Reduktion der Zahnhartsubstanz um circa 1,5 mm und eine approximale Tangentialpräparation sowie ein Abrunden der Übergänge für ein vereinfachtes Zementieren der konfektionierten Stahlkrone.

Anpassen, Drehen und Abnehmen der Krone werden durch die Verwendung spezieller Zangen erleichtert (Abb. 4). Abschließend müssen bearbeitete Kronenränder poliert sowie die Approximalkontakte und Okklusion geprüft werden. Nach dem Befüllen mit einem dünnfließenden GIZ wird die Krone lingual aufgesetzt und bukkal über den Schmelzwulst geführt, sodass der

Abb. 4: Spezielle Instrumente (Zangen und Schere) zur Anpassung der Edelstahlkrone.

Abb. 5: Klinisches Bild nach Versorgung mit Stahlkronen in der konventionellen Technik. Die Kronenränder sollten leicht subgingival liegen, dies sollte direkt bei der Zementierung überprüft werden, um ggf. sofort nachzujustieren.

Zementüberschuss bukkal austritt. Nach der Entfernung der Zementüberschüsse sollte die Okklusion und die Passung überprüft werden (Abb. 5).

Stahlkronenversorgung in der Hall-Technik

Im Jahr 2006 wurde diese Therapieoption sowie deren retrospektive Analyse unter dem Namen „Hall-Technik" präsentiert (Innes et al. 2006). Eine Pilotstudie evaluierte diese neue Behandlungsart von kariösen Milchmolaren mit Stahlkronen an 978 Milchmolaren bei 259 Kindern; allerdings ohne Kariesentfernung, ohne Lokalanästhesie und ohne Präparation der Zähne. Dr. Norna Hall konnte nach drei bzw. fünf Jahren zeigen, dass die Mehrheit der behandelten Zähne (86 Prozent und 80,5 Prozent) bei den Nachkontrollen als erfolgreich eingeschätzt werden konnte, da keine pathologische Symptomatik aufgetreten ist. Die Idee hinter der Hall-Technik ist, dass der kariöse Prozess unterhalb der Krone durch den dichten Verschluss inaktiviert wird, da kein weiteres Substrat zu einem an der Zahnhartsubstanz liegenden Biofilm gelangen kann (Tab. 3). Diese Therapie ist vorzugsweise bei Caries media (Abb. 6) oder inaktiven Defekten indiziert, jedoch nicht bei profunden Läsionen mit dem Risiko einer Pulpabeteiligung oder irreversibler Pulpitis, bei denen auch die reine Füllungstherapie ausscheidet. Sie kann vor allem als gute Alternative bei Kindern mit mäßiger Kooperation in Betracht gezogen werden. Einige aktuelle hochwertige Studien (Innes et al. 2011, Santamaria

ANZEIGE

I ♥ ZA

ZA:factor - Abrechnung für Alle

START UP
GO!
POWER
WIN
WOW

fon 0800 9 29 25 82 **mail** info@zaag.de

Individuell auf Ihre Bedürfnisse zugeschnittene Leistungen. Vom berufsständischen Unternehmen mit Herz und der großen GOZ-Kompetenz.

herz:factor - die Service- und Factoringoffensive der ZA

ZA AG

www.za-abrechnung.de

Tabelle 3 |

Übersicht zu wesentlichen Aspekten der Hall-Technik

Aspekt	Bemerkung
Keine Kariesentfernung	• Geringeres Risiko der Pulpaeröffnung • Keine/weniger Beschwerden bei der Behandlung
Keine Präparation des Zahnes	• Reduzierte Gefahr der Reizung der Pulpa • Keine Angst vor dem „Bohrer“ • Verkürzte Behandlungsdauer
Keine Lokalanästhesie	• Lokalanästhesie bei Kindern ist nicht immer ganz leicht • Verkürzte Behandlungsdauer
Akzeptanz/Beliebtheit	Der Großteil der Patienten, Eltern und Zahnärzte bevorzugt die Hall-Technik gegenüber der konventionellen Füllung (Santamaria et al. 2015).
Vermeidung von Sekundärkaries	Überkronung des gesamten Zahnes
Einfache Handhabung und sehr schnelle Durchführung möglich	Gesamte Prozedur ist mit ein wenig Übung innerhalb weniger Minuten durchführbar
Kosteneffektiv	Aufgrund der hohen Erfolgsrate und dem hohen Anteil an Re-Dentistry bei Füllungen im Milchgebiss ist die Hall-Technik auch für die Krankenversicherung günstiger (Schwendicke et al. 2015).
Stahlkronen-Abrechnung	Über BEMA sowie über GOZ
Okklusion Bisserhöhung	Direkt nach der Zementierung ist die Okklusion erhöht. Dies reguliert sich bei Kindern innerhalb weniger Tage/Wochen (van der Zee und van Amerongen 2010). Mit jedem Zahndurchbruch erleben Kinder sowieso physiologisch eine Bisshebung.
Hohe Erfolgsrate	90–100% vs. circa 50–80% bei Füllungen (Innes et al. 2015, Santamaria et al. 2014, Schüler et al. 2014, Qvist et al. 2010, Ludwig et al. 2014)

Abb. 6a und 6b: Mesiale Caries media an einem Milchmolaren mit Eignung für die Hall-Technik (a). Nach einer Zahnseparation (distal) mittels eines KFO-Separiergummis für wenige Tage konnte eine Stahlkronenversorgung in der Hall-Technik (ohne Lokalanästhesie, ohne Kariesexkavation und ohne Präparation des Zahns) erfolgen (b).

et al. 2014) belegen eine hohe Effektivität der Hall-Technik und deutlich höhere Erfolgsraten verglichen mit konventionellen Füllungen. Aufgrund der höheren Erfolgsrate bei der Hall-Technik sind nicht nur weniger Zweitbehandlungen nötig, sondern langfristig betrachtet ist diese Therapieform auch kostengünstiger für das Krankenkassensystem (Schwendicke et al. 2015).

Abrechnung

Die Stahlkrone ist Bestandteil des Leistungskatalogs der gesetzlichen und der privaten Krankenkassen (Position 14 im Bewertungsmaßstab zahnärztlicher Leistungen/BEMA, Ziffer 2250 in der Gebührenordnung für Zahnärzte/GOZ).

Molaren-Inizisiven-Hypomineralisation

Wie bereits erwähnt, stellt die Molaren-Inizisiven-Hypomineralisation (MIH) neben der Karies auch eine mögliche Indikation für Stahlkronen dar (Abb. 7). Die genaue Ätiologie der MIH ist bislang nicht bekannt. Es wird eine multi-