Inaktivierung frühkindlicher Karies mittels Silberdiaminfluorid

Ein Beitrag von ZÄ Manasi Khole, ZA Mhd Said Mourad, ZÄ Annina Vielhauer, Prof. Dr. Christian Splieth und OA Dr. Julian Schmoeckel

FACHBEITRAG /// Die frühkindliche Karies (ECC) ist eine der häufigsten Erkrankungen des Kindesalters und geht oft mit schweren Komorbiditäten einher, die die Kinder, ihre Familien, die Gesellschaft und das Gesundheitssystem betreffen.[1] Die große Zahl der betroffenen Kinder in Deutschland (je nach Altersgruppe circa zehn bis 50 Prozent)[2], gepaart mit Zahnarztangst bzw. -phobie des Kindes, stellt die Kinderzahnärzte vor das Problem, kariöse Zähne effektiv zu behandeln und schließlich mitunter als letzten Ausweg eine Behandlung in Vollnarkose veranlassen zu müssen. Doch ist dies immer nötig? In diesem Beitrag wird ein Patientenfall vorgestellt, bei dem eingebettet in ein Gesamtkonzept eine Kariesinaktivierung über die Applikation eines Silberfluoridprodukts erzielt wurde.

Das am häufigsten verwendete Silberfluoridprodukt ist Silberdiaminfluorid (SDF). Die SDF-Lösung besteht aus Silber-Diamin-Ionen und Fluoridionen, welche den Demineralisierungsprozess und den Abbau von Dentinkollagen verhindern und zusätzlich die Remineralisierung von kariösem, demineralisiertem Schmelz und Dentin fördern.[3,4] In Deutschland enthält das zurzeit einzige verfügbare Produkt Silber-Fluorid-Ammoniak und Kaliumiodid (Riva Star®, SDI Dental Limited). Dieses Produkt wird allerdings in Europa im Unterschied zu Asien und Australien bis jetzt hauptsächlich als Desensibilisierungsmittel bei überempfindlichen Zähnen angewandt. Für die Kariestherapie ist die Nutzung dieses Produkts hierzulande „Off-Label", aber nichtsdestotrotz sicher und effektiv.[3–7] Selbst die American Dental Association (ADA) empfiehlt dies.[8] Wie der folgende Fall zeigt, kann die Anwendung von SDF helfen, insbesondere bei ängstlichen Kindern Zeit zu gewinnen, um das Vertrauen für ggf. später notwendige oder erwünschte invasive/restaurative Zahnbehandlungen aufzubauen und eine Narkose zu vermeiden. Zudem stellt SDF in Zeiten von COVID-19 auch eine aerosolarme Therapieoption von Karies dar.

Fallbericht

Erstbesuch

Eine Mutter stellte ihren vierjährigen Sohn in der Abteilung für Kinderzahnheilkunde der Universitätsmedizin Greifswald mit einer Überweisung des Hauszahnarztes zur Behandlung multipler kariöser Läsionen in Sedierung oder Vollnarkose vor. Laut Anamnese besteht bei dem Kind ein Verdacht auf ADHS (Aufmerksamkeitsdefizit-Hyperaktivitätsstörung). Zudem berichteten die Eltern, dass beim Hauszahnarzt mehrfach versucht wurde, die kariösen Läsionen zu behandeln, jedoch aufgrund zu geringer Kooperation ihres Kindes auf dem Zahnarztstuhl keine erfolgreiche Behandlung möglich gewesen sei. Nach Angabe der Mutter erhält das Kind vorzugsweise süße Säfte, Junkfood und andere süße Speisen. Außerdem lutsche er zum Einschlafen sowie nachts stets noch an seinem Daumen. Laut den Angaben der Mutter und des Kindes, habe das Kind nie Zahnschmerzen gehabt.

Diagnose frühkindliche Karies (ECC)

Bei der klinischen Untersuchung waren extraoral keine Auffälligkeiten vorhanden. Intraoral wurde die Diagnose frühkindliche Karies (ECC) gestellt. Zusätzlich wies er eine Zahnfleischentzündung und einen frontal offenen Biss auf. Es wurde eine röntgenologische Untersuchung angeordnet, um u. a. die Zahnanlagen, apikale Prozesse und die Tiefe der kariösen Läsionen besser abschätzen und damit Rückschlüsse auf die Vitalität ziehen zu können. Mit Ausnahme der unteren Frontzähne waren alle Milchzähne von Karies betroffen (Abb. 1).

Prophylaxeprogramm

Nach vollständiger Untersuchung wurde wie für jede andere Neuaufnahme das routinemäßige Prophylaxeprogramm durchgeführt. Mittels Plaqueanfärbelösung wurden sowohl dem Kind als auch den Eltern die vorhandenen Zahnbeläge gezeigt. Nachdem das Kind seine Zähne selbst putzen durfte, wurde die Mutter über die richtige Putztechnik und die Bedeutung des häuslichen Nachputzens der Zähne ihres Kindes aufgeklärt und motiviert. Anschließend wurde dieses praktisch trainiert, indem

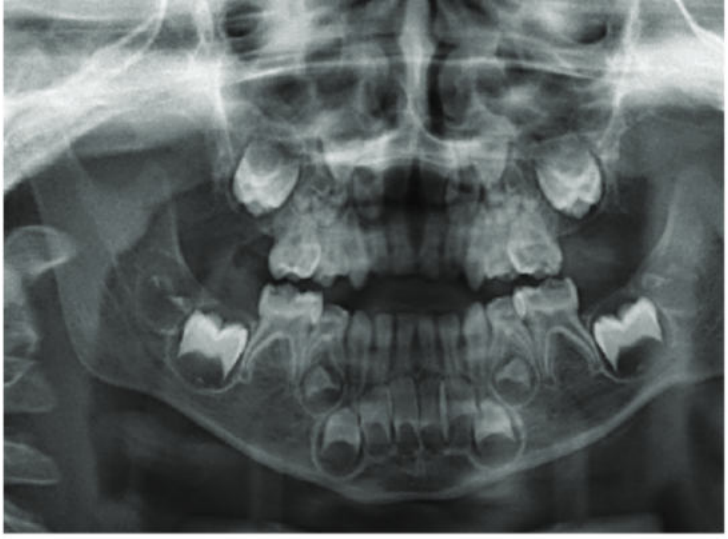

Abb. 1: Ausschnitt eines OPGs von einem überwiesenen vierjährigen Kind bei Erstbesuch. Das OPG zeigt die Anlage aller bleibenden Zähne mit Ausnahme der beiden unteren zweiten Prämolaren und der vier Weisheitszähne, die sich erst später entwickeln. Fast alle Milchzähne weisen auch röntgenologisch Karies auf, was das klassische Bild einer schweren ECC bietet. Entsprechend der negativen Schmerzanamnese waren keine apikalen oder interradikulären Ostitiden diagnostizierbar und bei vielen kariösen Defekten war eine klare Regression der Pulpa erkennbar, sodass zwischen den tiefen Läsionen und der Pulpa ein klares Dentinband sichtbar war.

die Mutter ihrem Sohn auf dem Zahnarztstuhl selbst die Zähne putzte. Im Anschluss daran wurden mit einer elektrischen Zahnbürste als Aufsatz auf einem Winkelstück die Zähne des Kindes kurz geputzt, um die Kooperation des Patienten bei der Nutzung von rotierenden zahnärztlichen Instrumenten besser beurteilen zu können und abzuschätzen, inwieweit das Kind im Wachzustand behandlungsfähig und ob wirklich eine Behandlung in Narkose indiziert ist. Wie die Eltern berichteten, sei seine Mitarbeit dabei im Vergleich zu den früheren Zahnarztbesuchen überraschend gut gewesen.

Empfehlungen zur zahnfreundlichen Ernährung

Abschließend wurde mit dem Kind und seiner Mutter über Ernährungsgewohnheiten gesprochen und es wurden Empfehlungen zur zahnfreundlichen Ernährung gegeben (Naschen nur während bzw. in unmittelbarem zeitlichen Zusammenhang der Mahlzeiten, Getränke für zwischendurch: Wasser oder Tee anstelle von gesüßten Säften). Außerdem wurde die Verwendung fluoridhaltiger Kinderzahnpasta mit 1.000 ppm gemäß den aktuellen Empfehlungen der zahnmedizinischen Fachgesellschaften (DGPZM 2019)[40] zum Zähneputzen besprochen und die Bedeutung regelmäßiger zahnärztlicher Vorsorgeuntersuchungen thematisiert.

ANZEIGE

Sanft & Sicher

CASHBACK AKTION*
300 € Gutschein

NEU Cavitron® 300

Magnetostriktiver Ultraschall-Scaler für die sanfte Parodontaltherapie

NO PAIN - vorgewärmtes Wasser im Handstück für sensible Patienten

Federleichtes Kabel verringert den Widerstand am Handgelenk.

Leiser als andere Ultraschall-Scaling Systeme – für höheren Komfort.

360° Handstück
- freifließende Bewegungen innerhalb der Mundhöhle ohne Unterbrechung
- schont das Handgelenk

REF 455 015

* Senden Sie uns Ihr altes Ultraschallgerät (herstellerunabhängig) und sichern Sie sich einen Gutschein über 300,00 € für den Kauf des neuen Cavitron 300. Bitte legen Sie der Einsendung das ausgefüllte Rücksendeformular bei. Dieses steht Ihnen auf www.hagerwerkende zum Download zur Verfügung. Bei Annahme des Angebots ist eine Rücksendung des eingesendeten Altgeräts ausgeschlossen. Aktion gültig vom 01. Mai – 30. Juni 2021.

www.hagerwerken.de
Tel. +49 (203) 99269-0 · Fax +49 (203) 299283

HAGER WERKEN

Abb. 2a–c: Zähne in frontaler Ansicht (a), Zähne im Oberkiefer (b), und Unterkiefer (c) beim zweiten Besuch vor der Applikation von Riva Star®. Die Mundhygiene hatte sich im Vergleich zum Erstbesuch bereits erheblich verbessert. Zudem wiesen einige Läsionen bereits erste Anzeichen der Kariesinaktivierung auf. Nichtsdestoweniger waren viele Läsionen noch gelb-braun und weich bei Sondierung.

Indizierter Einsatz von Silberfluoridprodukt

Aufgrund der Hyperaktivität des Kindes, der geringen Geduld bei langen Zahnarztterminen und der hohen Anzahl aktiver kariöser Läsionen mit Kavitation schien zu diesem Zeitpunkt eine restaurative Behandlung in einem angemessenen Zeitraum ohne eine Narkose kaum umsetzbar. Der Patient habe jedoch wie bereits beschrieben laut Aussage der Mutter keine Zahnschmerzen gehabt, und für einen Termin für eine Zahnbehandlung unter Narkose bestand zu diesem Zeitpunkt eine Wartezeit von mehreren Monaten, sodass empfohlen wurde, beim nächsten Besuch zunächst ein Silberfluoridprodukt auf alle kariösen Zähne aufzutragen. So könne Zeit für einen Kooperationsaufbau und eine zahnmedizinische restaurative Behandlung im Wachzustand (ggf. auch mithilfe von Lachgassedierung) gewonnen oder zumindest das Risiko für weitere Kariesprogression und pulpale Symptomatik gesenkt werden. Die zu erwartende Schwarzfärbung der kariösen Läsionen wurde ebenfalls besprochen. Die Mutter und das Kind stimmten dieser Behandlungsempfehlung zu.

Zweiter Besuch

Beim zweiten Besuch gaben die Mutter und das Kind an, die Ernährungs- und Mundhygieneempfehlungen seit dem letzten Besuch befolgt zu haben. Die Mundhygiene hatte sich gemessen am Plaque-Index nach Anfärben der Zähne erheblich verbessert, und die gingivale Blutung war reduziert. Zudem wiesen einige Läsionen bereits erste Anzeichen der Kariesinaktivierung

Abb. 3: Vor der Applikation von Riva Star® sollten die silberne Kapsel mit der Silberdiaminfluorid-Komponente und die grüne Kapsel mit der Kaliumiodid-Komponente bereitgelegt werden. Zur Erleichterung der Applikation sind auch Applikatoren in den jeweiligen Farben vorgesehen.

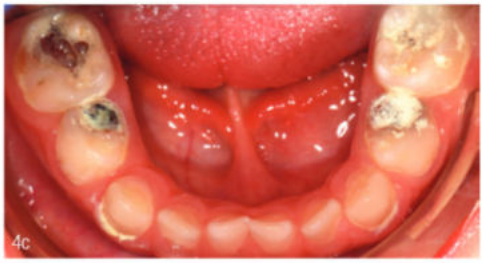

Abb. 4a–c: Zähne des vierjährigen Jungen beim zweiten Besuch in frontaler Ansicht (a) sowie in okklusaler Ansicht von Oberkiefer (b) und Unterkiefer (c) während der Applikation der zweiten Komponente (grüne Kapsel) von Riva Star®.

Abb. 5a–c: Zähne des vierjährigen Jungen mit ECC in frontaler Ansicht (a) sowie in okklusaler Ansicht von Oberkiefer (b) und Unterkiefer (c) beim dritten Besuch, in etwa einen Monat nach Applikation von Riva Star®. Alle Zähne zeigten deutliche Zeichen von Kariesinaktivierung.

auf (Abb. 2a–c), was dies plausibel erscheinen ließ. Nichtsdestoweniger waren viele Läsionen noch gelb-braun und weich bei Sondierung (Zeichen von Kariesaktivität). Weiterhin zeigte keiner der Zähne Anzeichen von pulpaler oder periapikaler Beteiligung. Der Junge schien im Vergleich zum vorherigen Termin zudem ruhiger zu sein, was ebenfalls nahelegte, dass zu Hause nun nachgeputzt wurde und das Kind nun routinierter mit der Situation beim Zahnarzt umgehen konnte. Wie beim Erstbesuch besprochen, bereiteten wir das Kind noch einmal kurz auf die Anwendung des „Zauberlacks" und die begleitende Fotodokumentation (Einverständnis der Mutter) vor. Dann wurde Riva Star® vorbereitet (Abb. 3) und appliziert (silberfarbene und grüne Kapsel).

Die Abbildungen 4a bis c zeigen die intraorale Situation während der Applikation der zweiten Komponente (grüne Kapsel): Ein cremeweißes Präzipitat bildet sich, wenn die beiden Lösungen chemisch reagieren (Abb. 4a–c).

Follow-up-Termin

Beim Kontrolltermin nach der Silberfluorid-Applikation (circa vier Wochen nach SDF-Applikation) teilten die Eltern mit, dass der Kinderarzt die Diagnose ADHS bestätigte, und der Junge nun auch eine medikamentöse Therapie gegen ADHS erhielte. Die Zähne betreffend, habe der Junge weiterhin keinerlei Schmerzsymptome gehabt. Die intraorale Situation hatte sich zu diesem Zeitpunkt klinisch deutlich verändert; alle Läsionen zeigten nun deutliche dunkle/schwarze Verfärbungen und waren relativ hart auf Sondierung, waren also klar auf dem Weg der Inaktivierung oder bereits inaktiviert (Abb. 5a–c).

An dieser Stelle musste nun neu eruiert werden, inwiefern noch ein Therapiebedarf besteht (insbesondere aus ästhetischer Sicht) und ob Maßnahmen, wie beispielsweise eine Behandlung unter Narkose, noch gerechtfertigt sind. Aufgrund der verbesserten Mitarbeit und auch der besseren Mundhygiene wurde nun gemeinsam beschlossen, die kariösen Zähne schrittweise restaurativ zu behandeln: Dabei wurden mit informierter Zustimmung insbesondere die Hall-Technik[9–11] und die Technik der atraumatischen restaurativen Therapie (ART)[12,13] für die Molaren sowie für die Frontzähne ein Weiterführen der Kariesinaktivierungsstrategie durch häusliche Anwendung von fluoridierter Zahnpasta und bei Bedarf auch einer zweiten Anwendung von Silberfluorid favorisiert. Bei guter Kooperation und Wunsch des Kindes wurde eine ästhetische Versorgung mit Kompomer ggf. mithilfe von Strip-Kronen angeboten.[14]

Diskussion

Das Management und die Behandlung von kariösen Läsionen bei Kindern, bei denen ECC diagnostiziert wurde, kann auf verschiedene Arten erfolgen, stellt jedoch für Kinderzahnärzte eine große Herausforderung dar.[15] Die zwei Hauptgründe dafür sind:

1. hohe Anzahl an kariösen Läsionen mit sofortigem Behandlungsbedarf,
2. die mangelnde oder geringe Kooperation des Kindes.

Bei solchen Kindern kann eine einfache Applikation der Läsionen mit SDF hilfreich sein, um Karies schnell zu inaktivieren und Zeit zu gewinnen, um eine positive Einstellung der Kinder zu Zahnärzten aufzubauen. Die Zahnärzte können dadurch ein schrittweises Vorgehen bei der zahnärztlichen Behandlung vornehmen und mitunter eine Behandlung unter Narkose vermeiden.

Silberverbindungen werden wegen ihrer antimikrobiellen Eigenschaften seit Langem nicht nur in der Medizin, sondern auch in der Zahnmedizin eingesetzt.[4] Im Jahr 2014 genehmigte die FDA die Verwendung von SDF zur Behandlung von empfindlichen/hypersensiblen Zähnen. In Deutschland wird SDF seit vielen Jahren als Desensibilisierungsmittel und zur Arretierung von Wurzelkaries bei Erwachsenen eingesetzt. Der Off-Label-Einsatz von SDF kann dazu beitragen, Karies bei Kindern, die ansonsten unter Vollnarkose behandelt werden müssten, zu arretieren und dadurch unter Umständen eine Narkose vermei-

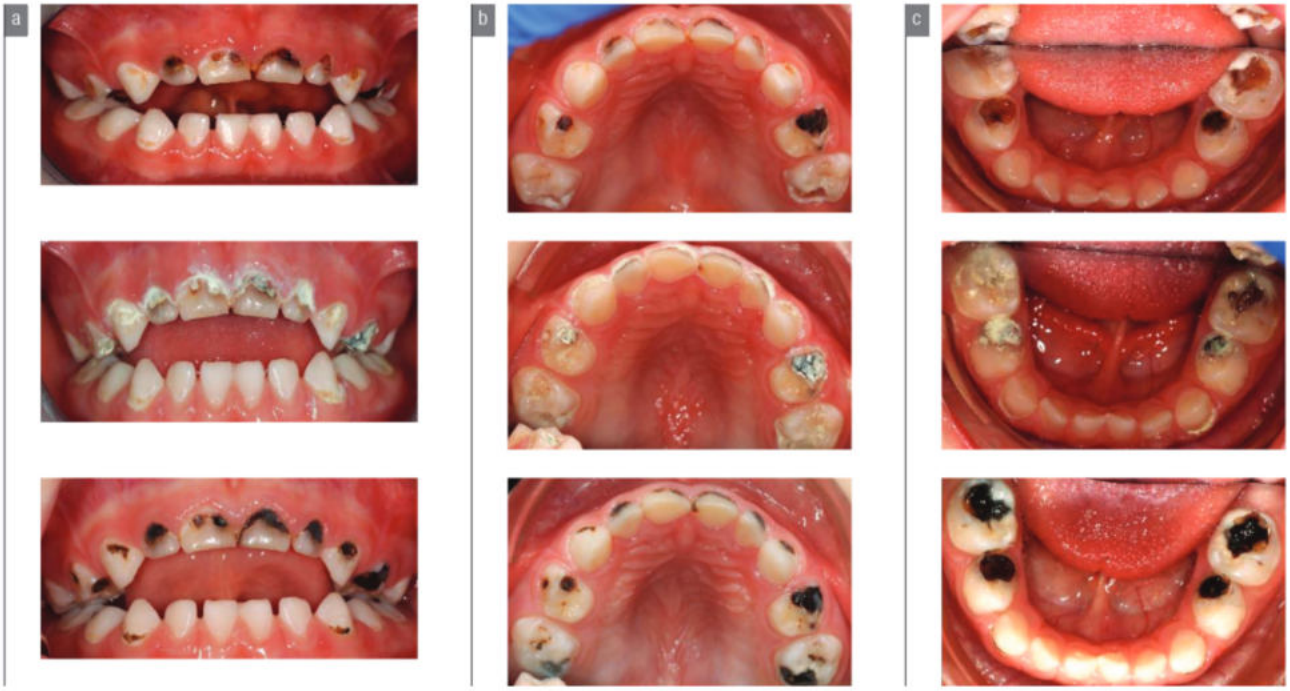

Abb. 6a–c (von oben nach unten): Zusammenfassung der intraoralen Befunde bei dem 4-jährigen Kind mit ECC im zeitlichen Verlauf der Kariesinaktivierung in frontaler Ansicht sowie in okklusaler Ansicht von Oberkiefer und Unterkiefer. Die obere Zeile zeigt die Befunde vor der Applikation von Riva Star® im zweiten Besuch, die mittlere Zeile die Befunde während der Applikation von Riva Star® im zweiten Besuch, die untere Zeile den Zustand etwa vier Wochen später. Die bereits sichtbare initiale Inaktivierung der kariösen Läsionen beim zweiten Besuch wurde durch die Applikation von Riva Star® im Vergleich zur häuslichen Kariesinaktivierungsmethode deutlich beschleunigt.

Abb. 7: **Akzeptanz der Eltern der Zahnverfärbung durch SDF in Anhängigkeit von der Kooperation des Kindes und des Zahnbereichs.** Daten aus Literaturquelle 5

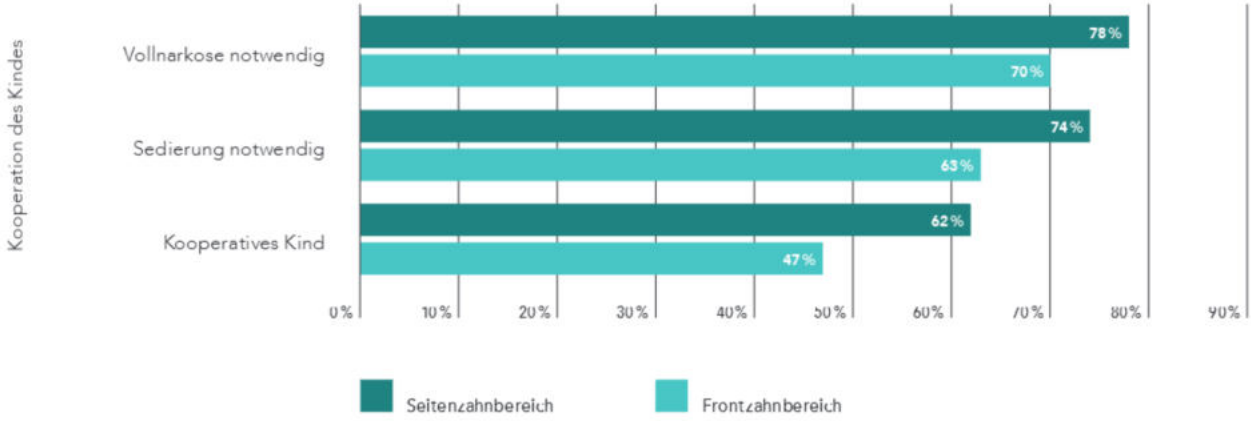

Abb. 8a–c: Verfärbung an der Haut wegen Kontakt mit SDF. a) Fünf Minuten nach der Anwendung, b) zwei Stunden nach der Anwendung und c) zwei Tage nach der Anwendung. (Fotos: ZA Mourad) **Abb. 9:** Eine Isolation der Gingiva mittels flüssigem Kofferdam ist empfehlenswert, um eine Verfärbung dieser Bereiche zu vermeiden. (Foto: ZA Mourad)

den. Die Tabelle 1 zeigt die Vor- und Nachteile von SDF. Die Tabelle 2 stellt Indikationen und Kontraindikationen in einer Übersicht dar.

Karies auch als wirtschaftliche Herausforderung

Karies ist nicht nur die häufigste chronische Krankheit,[16,17] sondern stellt auch eine enorme wirtschaftliche Belastung für die Gesellschaft dar.[18,19] Auf Ebene der primären, sekundären und tertiären Kariesprävention wurden diverse Strategien umgesetzt, um die Gesamtbelastung der Bevölkerung und auch der Wirtschaft zu verringern. Dazu gehören ganz allgemein die Verwendung von fluoridhaltigen Zahnpasten, die Fluoridierung von Trinkwasser und Speisesalz, die Anwendung von fluoridhaltigen Lacken und Gelen, die Verwendung von Fluorid-Spülungen, Fissurenversiegelungen und auch die Nutzung von Zuckeraustauschstoffen wie Xylitol.[20]
Bei einer Defektkaries kann zwischen einer aktiven kariösen Läsion und einer inaktiven/arretierten Läsion unterschieden werden (Tab. 3).

Hintergrund SDF

Zusammensetzung

SDF ist eine wichtige Ergänzung der „Fluorid-Familie" und wurde 1970 von den Doktoren Nishino und Yamaga erstmals in Japan eingeführt.[21] Es kombinierte die antimikrobielle Aktivität von Silber und die remineralisierende Fähigkeit von Fluorid, um Zähne zu desensibilisieren und Karies zu hemmen.
38 % SDF ist eine farblose Flüssigkeit mit hohem Fluoridgehalt, die etwa 5 %[20] oder 44.800 ppm Fluorid[7,21], 25 % Gewicht/Volumen Silberionen und 8 % Ammoniak in Wasser enthält.[20]

Untersuchte Wirksamkeit

Die Wirksamkeit von SDF zur Hemmung von Karies wurde in Form von verschiedenen systematischen Übersichtsarbeiten und Metaanalysen klinischer Studien zu SDF untersucht. Nach einer systematischen Übersichtsarbeit von Rosenblatt et al. aus dem Jahr 2009[4] betrug die Wirkung von SDF bezüglich Karieshemmung und Kariesprävention nach jährlicher Anwendung an Oberkieferfrontzähnen im Milchgebiss über 30 Monate 96,1 Prozent[22] und nach jährlicher Anwendung an Milchmolaren oder ersten permanenten Molaren über 36 Monate 70,3 Prozent.[23] Der Kariesstillstand durch SDF, sei es allein zu verschiedenen Zeitpunkten[7] oder im Vergleich zu aktiven Materialien oder Placebo als Kontrolle, oder keine Behandlung, Placebo, Natriumfluoridlack und GIZ an Milch- und permanenten Zähnen war in den Studien, die in Metaanalysen[7,24,25] eingeschlossen wurden, konsistent. Horst et al. kamen 2016 in ihrer systematischen Übersicht zu dem Schluss, dass SDF bemerkenswerte kariespräventive und karieshemmende Fähigkeiten aufweist. Sie merkten auch an, dass, obwohl ein einziger Auftrag für nachhaltige Effekte nicht ausreichen mag, die jährliche Applikation einen signifikanten Erfolg zeigt und bei einer halbjährlichen Applikation noch eher zu beobachten ist.[26]

Vorteile	Nachteile
Einfache und schnelle Anwendung	Schwarzfärbung, daher unästhetisch
Keine umfangreiche Ausrüstung erforderlich	Akzeptanz der Eltern für die Nutzung des Produkts ist abhängig von der Zahnregion und Kooperation des Kindes
schnelle Kariesinaktivierung	
Hohe Wirksamkeit, auf höchster Evidenzstufe wissenschaftlich belegt	
kostengünstig	Kostenübernahme nicht durch Krankenversicherung abgedeckt

Tab. 1: Wichtigste Vor- und Nachteile von Silberdiaminflourid (SDF).

Indikationen	Kontraindikationen
Zur Arretierung von Karies bei Patienten mit hohem Kariesrisiko mit aktiven kavitierten Läsionen	Zähne mit pulpaler und/oder periapikaler Pathologie und assoziierten Symptomen
Kavitierte Läsionen bei verhaltensauffälligen oder auch Patienten mit allgemeinmedizinischen Erkrankungen	Allergie gegen einen der Inhaltsstoffe
Patienten mit multiplen kavitierten kariösen Läsionen, die nicht in einer Sitzung behandelt werden können	Patienten, die sich einer Schilddrüsentherapie unterziehen (siehe Gebrauchsanweisung Riva Star®, SDI)
Aufgrund der Lokalisation schwierig zu behandelnde kavitierte kariöse Läsionen	Ästhetische Bedenken
Patienten ohne Zugang oder mit Schwierigkeiten beim Zugang zur zahnärztlichen Versorgung	Wirtschaftliche Bedenken, da sie in Deutschland nicht von den Krankenkassen übernommen wird
Aktive kavitierte kariöse Läsionen ohne klinische Anzeichen einer Beteiligung der Pulpa	*keine*
Hypersensibilität	*keine*
Wurzelkaries	*keine*

Tab. 2: Zusammenstellung von Indikationen und Kontraindikationen für den Einsatz von Silberdiaminflourid (SDF) auf Basis verschiedener Studien und Publikationen.

Aktive kariöse Läsion	Inaktive kariöse Läsion
Zeigt aktive demineralisierende Aktivität von Biofilm an, meist reifer Zahnbelag vorhanden	Zeigt an, dass die mikrobielle Aktivität gehemmt wurde
Kann im Laufe der Zeit fortschreiten und sich verändern	Zeigt eine verlangsamte Entwicklung an, also kein Fortschreiten
Klinisch sichtbar weißlich/gelblich verfärbt (meist kreidig weiß)	Klinisch erscheint es mitunter je nach Tiefe der Läsion als weißlich, braun bis braunschwarz oder schwarz
Die Oberflächentextur der Läsion im Zahnschmelz ist matt, verliert an Glanz und wird bei sanfter Sondierung rau.	Hart, glatt oder glänzend in der Textur
Kariös unterminierter Zahnschmelz und kariös aufgeweichte Zahnhartsubstanz können mit der Sonde festgestellt werden.	Kein unterminierter Zahnschmelz oder aufgeweichter Boden mit der Sonde nachweisbar
Erfordert Management/Behandlung	Erfordert aus kariologischer Sicht i.d.R. kein Eingreifen, nur Kontrolle
Behandlung in Form von Restaurationen oder Methoden zur Karieshemmung durch SDF, Auftragen von Fluoridlack usw.	Beobachtung im Rahmen vorbeugender Maßnahmen und regelmäßiger Nachsorge

Tab. 3: Zusammenstellung wichtiger Unterschiede zwischen einer aktiven und einer inaktiven kariösen Läsion auf Basis verschiedener Quellen.[37–39]

Indikationen und Akzeptanz der SDF-Behandlung

Durch SDF ist es möglich, nicht nur bei Kindern Karies zu stoppen, sondern beispielsweise auch Wurzelkaries zu arretieren, tiefe okklusale Läsionen zu remineralisieren und Überempfindlichkeiten bei Erwachsenen zu reduzieren.[27] Eine andere systematische Übersichtsarbeit[28] kommt ebenfalls zu dem Schluss, dass es zwar noch nicht genügend randomisierte kontrollierte Studien für SDF gebe, aber klare Hinweise für die Wirksamkeit von SDF zur Hemmung koronaler kariöser Läsionen bei Kindern im Milchgebiss und zur Hemmung und Prävention von Wurzelkariesläsionen bei älteren Erwachsenen gibt. Die wichtigste Nebenwirkung bei der Anwendung von SDF ist die dunkle Verfärbung des kariösen Zahngewebes. Eine Studie aus Hongkong, an der 799 Kinder in 37 Kindergärten teilnahmen[29], zeigte, dass, obwohl die Schwarzfärbung der kariösen Läsionen durch 38 % SDF-Lösung häufig auftrat (65 bis 76 Prozent), die Zufriedenheit der Eltern mit dem Erscheinungsbild der Zähne ihrer Kinder nach 30 Monaten bei 62 bis 71 Prozent lag. Eine webbasierte Umfrage in den USA, bei der Fotos von kariösen Zähnen vor und nach der SDF-Behandlung verwendet wurden, ergab, dass die Eltern die Verfärbung auf den Seitenzähnen für deutlich akzeptabler hielten als an den Frontzähnen. Doch selbst unter denjenigen, die Frontzahnfärbung als unansehnlich empfanden, würde eine signifikante Anzahl von Eltern eine SDF-Behandlung akzeptieren, um eine Behandlung unter Sedierung oder Vollnarkose zu vermeiden (Abb. 7).

SDF kann vorübergehend Haut und Gingiva verfärben, weshalb während der Anwendung der Kontakt mit diesen Geweben ver-

Anwendungsmethode SDF – Schritt für Schritt zur praktischen Umsetzung

- **Aufklärung** (Zulassung und Verfärbungen): Das Produkt ist in Deutschland für die Desensibilisierung zugelassen, die Anwendung zur Kariestherapie ist nicht als Indikation aufgeführt. Bei der Applikation bildet sich ein cremeweißes Präzipitat, nach kurzer Zeit werden die Läsionen dunkel, und nach ein paar Tagen sind die kariösen Läsionen meist schwarz. Einige Patienten empfinden einen merkwürdigen Geruch oder Geschmack im Mund.

- **Reinigung**: Alle Zahnoberflächen werden professionell mit einem Gummikelch und einer nicht fluoridierten Zahnpasta gereinigt, sodass sich keine Speisereste oder Plaque auf der Oberfläche befinden und somit eine effektive Anwendung der Lösung im gewünschten Bereich gewährleistet ist.

- **Isolation**: Die Oberflächen werden mit Luft getrocknet, um eine Kontamination mit Speichel zu verhindern. Die Zähne sollten mithilfe von Zahnfleischbarrieren oder Flüssigkeitsdamm aus dem Kit isoliert werden. Zusätzlich können Watterollen und Absaugung verwendet werden. Vaseline sollte auf Lippen und andere Oberflächen aufgetragen werden, die in Kontakt kommen können.

- **Applikation**: Die erste Kapsel, das heißt, die Silberkapsel, wird perforiert und der Applikator in die Lösung der Kapsel getaucht und dann auf die kariöse Läsion aufgetragen. Danach wird dies ebenfalls in gleicher Weise mit der grünen Kapsel, die eine Kaliumiodid-Lösung enthält, appliziert. Eine Kapsel pro Farbe (silber und grün) ist in der Regel ausreichend für die Anwendung an bis zu fünf Zähnen. Bei der Reaktion der Chemikalien entsteht ein cremeweißer Niederschlag, der trocken (mit einem Baumwollpellet) abgetupft werden kann. **Vorsicht**: Die Lösung verfärbt alles, also auch Kleidung, Zahnarztstühle etc.

- **Abschluss**: Zuletzt wird das gesamte verwendete Isolationsmaterial wieder entfernt und ein Kontrolltermin vereinbart.

mieden werden sollte (Abb. 8). Eine Isolation mit beispielsweise flüssigem Kofferdam ist dabei empfehlenswert (Abb. 9). Da oftmals die Kooperation der Kinder gering ist, sollten zumindest die Lippen vorher mit Vaseline eingecremt werden, um versehentliche extraorale Verfärbungen zu vermeiden.

Verwendung von Kaliumiodid bei SDF-Versorgung

Die Verwendung von Kaliumiodid, das nach der SDF-Anwendung zur Kontrolle oder Umkehrung der Verfärbung aufgetragen wird, wurde in vielen Studien vorgeschlagen. Riva Star® (SDI, Bayswater, Victoria) bietet beide Produkte an. In einer der Studien mit Erwachsenen wurde jedoch berichtet, dass die Anwendung von Kaliumiodid keinen Einfluss auf die Verringerung der schwarzen Färbung bei Wurzelkaries hatte, insbesondere nicht auf lange Sicht.[30] Für diejenigen Kinder, deren Eltern ästhetische Bedenken haben, können also (anschließende) Restaurationen mit GIZ, Komposit oder zahnfarbenen Kronen zumindest in den ästhetisch relevanten Zonen als ergänzende Behandlungsoption in Betracht gezogen werden.

Haftung von Dentin und SDF-Lösungen

Wenn es um die Restauration von Zähnen mit zahnfarbenen Materialien geht, werden am häufigsten Kunststoffe und Glasionomerzemente verwendet.[31] Es wurden einige Studien durchgeführt, um die Auswirkungen der Anwendung von SDF-Lösungen auf die Haftung von Dentin an diesen Restaurationsmaterialien zu untersuchen. Die Variation der Haftfestigkeit wurde in einer kürzlich veröffentlichten systematischen Übersicht gezeigt.[32] Die Haftfestigkeit von GIZ mit SDF behandeltem Dentin wurde laut einer systematischen Übersicht von Fröhlich et al., 2020 nicht beeinträchtigt.[33] Hinsichtlich der Haftfestigkeit von Dentin nach SDF-Applikation wurde keine Beeinträchtigung der Haftkraft eines Universaladhäsivs, das mit Phosphorsäureätzung verwendet wird festgestellt.[34] Jedoch scheint die Nutzung von Kaliumiodid (zur Verringerung der Verfärbung) die Haftung zu reduzieren.[33,35,36] Dies sollte berücksichtigt werden, wenn spätere Restaurationen mit Adhäsiven geplant sind.

Fazit

Wie dieser Patientenfall zeigt, sollte das Kariesmanagement bei einem kleinen und gering kooperativen Kind ein wirksames häusliches Nachputzen mit Fluoridzahnpasta sowie Ernährungslenkung enthalten und indikationsgerecht durch die Applikation von Silberfluoridprodukten ergänzt werden. Durch diese Kariesinaktivierungstechniken kann mitunter eine risikoreichere, aufwendigere, zeit- und kostenintensive (invasive) Zahnsanierung in Narkose vermieden werden.

Hinweis

Die dargestellte Therapieoption ist im Rahmen der vertragszahnärztlichen Versorgung keine Leistung mit Sachleistungsanspruch, jedoch bezugnehmend auf das Patientenrechtegesetz trotzdem als Alternative im Kariesmanagement zu berücksichtigen und aufklärungspflichtig.

Interessenskonflikt

Die Abteilung Kinderzahnheilkunde hat das Produkt Riva Star® im Rahmen einer Studie kostenfrei zur Verfügung gestellt bekommen und wurde für die Durchführung einer Anwendungsbeobachtung von der Firma SDI finanziell unterstützt.

Abbildungen/Fotos

© ZÄ Manasi Khole, außer anderweitig angegeben.

Literatur

Prof. Dr. Christian Splieth
Infos zum Autor

OA Dr. Julian Schmoeckel
Infos zum Autor

INFORMATION ///

ZÄ Manasi Khole
ZA Mhd Said Mourad
ZÄ Annina Vielhauer
Prof. Dr. Christian Splieth
OA Dr. Julian Schmoeckel
Zentrum für Zahn-, Mund- und Kieferheilkunde
Universitätsmedizin Greifswald
Abteilung für Präventive Zahnmedizin und Kinderzahnheilkunde
Walther-Rathenau-Straße 42, 17475 Greifswald
Tel.: +49 3834 86-7136
julian.schmoeckel@uni-greifswald.de